Aus dem Pathologischen Institut der Heil- und Pflegeanstalt Berlin-Buch und der Allgemein-Pathologischen Abteilung des Kaiser-Wilhelm-Institutes für Hirnforschung Berlin-Buch
(Abteilungsdirektor: Professor Dr. H. E. Anders).

Über intrathoracale Sympathicus-Geschwülste

INAUGURAL-DISSERTATION
zur Erlangung des Medizinischen Doktorgrades
an der Friedrich-Wilhelms-Universität zu Berlin

vorgelegt von

Karl-Egon Fürstenberg
Oberarzt der Luftwaffe
aus Danzig

Tag der Promotion: 21. Dezember 1940

VERLAG RUDOLPH PFAU :: BERLIN NW 7

M 364

Gedruckt mit Genehmigung
der
Medizinischen Fakultät der Universität Berlin

Dekan: Prof. Dr. K r e u z
Referent: Prof. Dr. S c h ü r m a n n

Wie das Schrifttum zeigt, gehören die vom N. sympathicus ausgehenden Geschwülste im Vergleich zu den übrigen bei Mensch und Tier zur Beobachtung kommenden Geschwulstarten zu den verhältnismäßig nur recht selten vorkommenden Blastomen. So beanspruchen derartige Fälle schon aus diesem Grunde sowohl vom klinischen, als auch vom pathologisch-anatomischen Standpunkt aus ein besonderes Interesse; dies um so mehr, als entsprechend den bereits gemachten Befunden an einschlägigen Fällen, wie sich noch zeigen wird, zahlreiche unklare Fragen und strittige Punkte, z. B. über die Genese der Sympathicus-Geschwülste (S.-G.) der Erklärung harren.

Noch ungeklärt, wie der Ursprung des sympathischen Nervengewebes überhaupt, ist die Genese der sich von ihm ableitenden Geschwülste. Allgemein nimmt man jetzt eine embryonale Keimversprengung mit latenter Disposition zur Tumorbildung an. Weiterhin wird auch von einigen Untersuchern die Dezentralisierung der Sympathicus-Anlage als mögliche Ursache einer S.-G. angeschuldigt. Entsprechend seiner bekannten Theorie nimmt Cohnheim (22) auch für die S.-G. als Ursprungs- und Ausgangsmaterial ein Liegenbleiben unverbrauchter Zellkomplexe aus den frühesten Stadien der Sympathicus-Anlage an. Diese Zellen sollen dann im späteren Leben, meist aus unerklärbaren Gründen, aus ihrem bisherigen Latenzstadium gewissermaßen erwachend, plötzlich ein echtes geschwulstmäßiges Wachstum zeigen. Wechselt im Einzelfall schon das Wachstumstempo der entstandenen S.-G. in weitesten Grenzen, so tritt der typenmäßige Unterschied der verschiedenen Fälle im histologischen Schnittpräparat ganz besonders hinsichtlich der Differenzierungshöhe und der Differenzierungsrichtung des Geschwulstgewebes entsprechend den diesem innewohnenden prospektiven Potenzen in die Erscheinung. So kommt es, daß unter Berücksichtigung der verschiedenen histologischen Differenzierungsmöglichkeiten des Ausgangsmaterials einer S.-G. kaum ein Fall mit einem anderen in bezug auf die histologischen Bilder vollkommen identisch ist. Es bietet vielmehr jede Einzelbeobachtung bei er-

schöpfender Untersuchung und Anwendung aller in Frage kommenden modernen Methoden bemerkenswerte Besonderheiten dar, die z. B. für die Frage der Histogenese der S.-G. überhaupt sich als von grundsätzlicher Bedeutung erwiesen haben.

Da somit hinsichtlich der erwähnten Punkte die S.-G. im Vergleich zu den übrigen im menschlichen Organismus vorkommenden Tumorarten offensichtlich eine gewisse Sonderstellung einnehmen, dürfte es berechtigt sein, der bereits vorhandenen Kasuistik eine weitere Beobachtung einer S.-G. und zwar in Gestalt eines Zufallbefundes bei einer Sektion hinzuzufügen. Hierbei sollen in den weiteren Ausführungen entsprechend dem intrathoracalen Sitz des eigenen Falles nur die innerhalb des Brustraums beobachteten Fälle von S.-G. Berücksichtigung finden. Die übrigen extrathoracal beobachteten Fälle von S.-G. sollen nur insoweit vergleichend herangezogen werden, als es sich um grundsätzliche wichtige Punkte handelt.

Die Tatsache, daß die überwiegende Mehrzahl von Fällen einer intrathoracalen S.-G. linksseitig beobachtet wird, ist nach Wegelin (101) durch eine Störung in der Entwicklung der linksseitigen Sympathicus-Anlage zu suchen, und zwar soll zur Zeit der ersten Stadien der Ontogenese des Sympathicus der noch bis zum 2. Monat der Embryonalentwicklung (His (43)) ziemlich ansehnliche Dottersack, wohl rein mechanisch, die Störung bedingen. Nach den Untersuchungen von Baer und Bischof (9) führt der Embryo eine Drehung um den Dottersack in Richtung seiner Längsachse aus und liegt dabei mit seiner linken Seite dem Dottersack an bzw. auf.

Sato (83), ein japanischer Autor, führt das vorwiegende Auftreten der Tumoren des Sympathicus in und um die linke Nebenniere darauf zurück, daß gegebenenfalls noch ein anderes Moment bei der Geschwulstentstehung eine wichtige Rolle spielen dürfte: Embryologisch entwickelt sich die Milz zuerst neben der Wirbelsäule auf der linken Seite zu einem relativ großen Organ; dann wendet sie sich allmählich nach vorn zur peritonealen Höhle. In diesem Moment könnte dieselbe einen Druck bzw. eine Zerrung auf den angrenzenden Strang oder auf die Nierengegend ausüben und die daraus resultierende Zellumlagerung könnte zur Uranlage der Geschwulstentwicklung werden.

Benecke (7) legt spezielles Gewicht auf die funktionelle Minderwertigkeit gewisser Keimbezirke, welche durch andere Momente, z. B. Keimverlagerung, noch gesteigert werden kann. Er

sieht außerdem in der unvollkommenen Beschaffenheit des Sympathicus gegenüber anderen Teilen des Nervensystems eine gewisse Organdisposition, indem Tumoren in einem funktionell weniger differenzierten Gewebe häufiger vorkommen als in einem hochdifferenzierten Gewebe.

Strasser (92) äußert sich folgendermaßen: Die Linksdrehung des Herzschlauches bedingt eine Ungleichheit in der Entwicklung der beiden Sympathicusgrenzstränge, indem der nach links und hinten gelegene venöse Abschnitt in gewissen Fällen einen Druck auf die linke Sympathicusanlage ausüben könnte, während dies rechts weniger gut möglich ist, da der arterielle Abschnitt vorn gelegen ist. Daß dabei nicht nur im Brustsympathicus, sondern an sämtlichen Stellen des Grenzstranges Entwicklungsstörungen auftreten, wäre dadurch zu erklären, daß das Herz in den ersten Monaten unverhältnismäßig groß ist.

Gehen somit alle bisher erwähnten Erklärungsversuche der verschiedenen Autoren über die causale Genese der S.-G. über Vermutungen nicht hinaus, so muß doch in diesem Zusammenhang darauf hingewiesen werden, daß aus der allgemeinen Mißbildungslehre verschiedene Dysmorphien bekannt sind, die für eine relative Praedisposition der linken Hälfte der Foetalanlage für örtliche Entwicklungsstörungen sprechen: So wird, um nur einige Beispiele zu nennen, die völlige oder teilweise Aplasie z. B. einer Lunge oder einer Niere oder die angeborene echte Zwerchfellhernie meist links beobachtet (Wegelin (101)).

Einige Fälle würden auch für eine multiple Entstehung der Neuroblastome sprechen.

Diesen Fällen einer unilateralen, wie bemerkt, meist linksseitigen Lokalisation einer S.-G. stehen jene Beobachtungen gegenüber, die über ein bilaterales Vorkommen berichten. Es wären in diesem Zusammenhang z. B. die Fälle von doppelseitigen S.-G. in den Nebennieren zu nennen, wie sie B. v. Fischer und Landau (58) je bei einem neugeborenen Mädchen, Blumensaat (10) bei einem 47jährigen Manne, Bülbring (17) bei einem 4 Jahre alten Knaben beschrieben. Desgleichen J. C. Daane und Salis Cohen (25), die 1937 bei einem 62jährigen Manne in beiden Nebennieren je eine nierengroße S.-G. fanden.

Abschließend sei zu dem Kapitel der Genese der S.-G. bemerkt, daß in einem hohen Prozentsatz der Fälle Kleinkinder betroffen werden, und daß die Reife der Tumoren mit dem Alter zunimmt

(Martius (64)). Aus diesen Tatsachen erscheint der Rückschluß berechtigt, daß die ersten Anfänge einer S.-G. in das früheste Stadium der embryonalen Entwicklung zu verlegen sind.

Wie das Schrifttum hinsichtlich der Beurteilung der Histogenese der S.-G. zeigt, werden sie von den ersten Untersuchern in die Gruppe der Rundzellsarkome eingereiht. (Ribbert (78)) und seine Schüler, Parker (1880), Heaton (1898), Borst (11) (1902), Shukowsky (1909) (89).

Vielfach bezeichnete man die Tumoren als kongenitale Lymphosarkome oder auch als hämorrhagische Rundzellensarkome.

Mit Vervollkommnung der histologischen Technik und unter Anwendung neuer Färbemethoden wandte man später der fibrillären Zwischensubstanz und der Zellanordnung mehr Aufmerksamkeit zu und machte sie zum Gegenstand genauerer Untersuchungen. Küster (57), Schilder (86), Lapointe und Lecéne (59) erkannten sie als maligne Gliome an. Imbert (48) spricht in seinem Fall von einem Paragangli oma coccygeum, Alezais und Peyron (48) von Parasympathom. Marchand (63) weist 1881 darauf hin, daß bei seiner Beobachtung eines Tumors der Nebenniere dieser als Geschwulst des sympathischen also neurogenen Anteils des Organs anzusehen sei. Er schreibt: „Die Zellen befinden sich in einem indifferenten Stadium und es ist wohl denkbar, daß sich im Laufe des späteren Lebens, wenn dasselbe erhalten geblieben wäre, deutliche Ganglienzellen aus einem Teil derselben entwickelt haben würden. Andererseits könnten mit zunehmender Wucherung der Geschwulst die indifferenten Zellformen so überhand nehmen, daß das Bild eines kleinzelligen Rundzellensarkoms entstände."

In ähnlichem Sinne äußert sich Amberg 1904 (3), der bei einem ähnlichen Fall auf die embryonale Nebenniere vergleichend hinwies.

Erst Poll (75), Held und Wiesel (104), und Kohn (53) ermöglichten durch ihre wertvollen Untersuchungen über die Histogenese des sympathischen Systems eine genauere Erforschung der Sympathicustumoren. Diese Untersuchungen waren zum Verständnis und vor allem zur histogenetischen Beurteilung der S.-G. um so notwendiger, da bei den älteren Autoren über grundsätzlich wichtige Punkte über die Pathogenese des N. Sympathicus größte Differenzen bestanden.

Zwei Ansichten standen sich in bezug auf die ursprüngliche Anlage des sympathischen Nervensystems gegenüber und zwar führt die eine seine Abstammung auf das Zentralnervensystem, die andere auf das Mesenchym zurück.

His jr. (43) sprach von einer aktiven Wanderung der Bildungszellen und zwar soll von der Vereinigungsstelle der motorischen und sensiblen Wurzel des Spinalnerven ein Schwarm von Zellen auswandern, der sich nach der Bauchseite zu fortbewegt. Durch Stauung der wandernden Zellen bilden sich an einzelnen Stellen größere Anhäufungen von Bildungszellen; Kohn (53) behauptet, daß diese Zellenmassen die ersten Anlagen der sympathischen Ganglien sind.

Die Vertreter der Theorie der ektodermalen Entstehung waren sich nicht darüber einig, ob der Sympathicus aus dem Spinalnerv oder aus dem Spinalganglion entstehe. Während Balfour und C. K. Hoffmann (5) sowie Kohn (53) den Spinalnerv als Ursprungsort bezeichnen, wurde behauptet, daß dieses das Spinalganglion sei. Diese Frage ist noch ungeklärt. Bei Extirpation der Ganglienleiste sah Kuntz (56) 1922 Auftreten des Sympathicus, E. Müller (66) 1923 bei Ausführung desselben Experimentes dagegen nicht.

Stöhr (93) gibt hierzu die Anregung, daß man, ehe man untersuche, aus welchen Teilen des cerebrospinalen Nervensystems der Sympathicus stamme, feststellen solle, ob nach Extirpation des Medullarohres der Sympathicus sich bilde oder nicht, um so zu klären, ob das Medullarohr für die Bildung des Sympathicus wichtig sei; damit würde auch die Frage der ektodermalen oder mesodermalen Herkunft weiter geklärt.

Kohn (53), Poll (75), Held und Wiesel (104) beschreiben, daß am Ende des zweiten Embryonalmonats von der Ganglienleiste des Medullarohres die Sympathogonien oder Sympathicusbildungszellen, kleine lymphozytenähnliche Rundzellen mit dunklen chromatischem Kern und kleinem Protoplasmasaum, auswandern und zwar entweder vom Rückenmark aus gemeinsam mit den Rami viscerales des vorderen Spinalastes oder aus den Intervertebralganglien. Von dort erfolgt ein weiteres Anwachsen der Sympathogonien mit den sich verschiebenden Nervenstämmen.

Ruhende Sympathogonien gehören zum Bilde des Sympathicus. Poll (75) gibt an, daß die Bildung von Ganglienzellen aus Sympathogonien bis 10 Jahre nach der Geburt dauern kann.

Nach demselben Autor können sich die Sympathogonien gemäß dem von ihm aufgestellten Entwicklungsschema des phaeochromen Systems folgendermaßen differenzieren:

Sympathogonie

Sympathoblast	Phaeochromoblast
sympathische Ganglienzelle	Phaeochromozyte

Eine Weiterentwicklung dieses Schemas gab 1938 Bufe (18):

Neurogliocyt (Held)

Zellen der drüsigen Anhangsorgane, Epiphyse, Neurohypophyse, Plexus Chorioideus (Pinealome, Plexuspapillome, und Carcinome)*	Neuroblast (Neuroblastome, z. B. Gliome, retinae, Medulloblastome)	Sympathogonie	Phäochromoblast (Paragangliome der Phäochromoblastome)	Glioblast
	Cerebrospinale Ganglienzelle (Ganglioneuroma cerebrospinale)	Sympathoblast (Sympathoblastome)	Chromaffine Zellen (Phäochromocytome heute chromaffine Tumoren)	unreife Gliome
		Sympathische Ganglienzelle (ausgereifte Ganglioneurome des Sympathicus)		Gliazelle (Gliome)
				Lemnoblast (Antoni) Schwannsche Zelle (Neurin)

Die erste Einteilung der Nervengeschwülste stammt von Rudolf Virchow. Er unterschied Geschwülste aus neugebildeter nervöser Substanz, echte Neurome, und Geschwülste, bei denen es sich um eine Vermehrung des Bindegewebes der Nerven handelt, falsche Neurome. Bei dieser Einteilung handelte es sich um eine zu schematische, da nicht die Neurome ohne Ganglienzellen noch rein zelluläre Neurome berücksichtigt werden.

Wie Scherer (85) in seiner Arbeit über „Untersuchungen über den geweblichen Aufbau der Geschwülste des peripheren Nervensystems" mitteilt, stellte sich erst nach und nach heraus, daß diese Tumoren, die zunächst kurzer Hand als Gliome des Sympathicus oder der Nebennieren bezeichnet wurden, eine erstaunliche Ähnlichkeit mit dem embryonalen Sympathicusgewebe aufweisen. Die Tumoren enthielten ein feines Faserwerk, das sich bei van Gieson-

* In Klammern die charakteristischen Vertreter der zugehörigen Geschwulstform.

Färbung gelb tönte, und dessen Struktur den normalen Nervenfasern nicht ähnelte. Diese Tatsachen genügten für Küster (57) und Schilder (86), um die Fasern trotz des Fehlens gelungener Gliafärbungen als zweifelsfreie Gliafasern anzusprechen und damit die Tumoren als Gliom zu betrachten. Wie weiter mitgeteilt wird, wurden diese Behauptungen durch kritischere Untersucher (Wiesel 1905 (104)) zurückgewiesen und später bauten Wright (106 und Pick (74) die Lehre von der Neuroblastennatur unter ausdrücklicher Betonung des neurofibrilären Charakters der strittigen Fasern weiter aus. Die bedingungslosen Anhänger elektiver Färbemethoden wurden von der unzweifelhaft neurofibrilären Natur der Fasern durch den Färbenachweis mit der modifizierten Bielschowsky-Methode überzeugt. Später fand man dann auch Fälle mit allen Übergängen von unreifen Sympathoblasten bis zu weit differenzierten Ganglienzellen in einem Tumor (Bülbring (17)), was an sich schon den Gliacharakter der Rundzellen einwandfrei widerlegte.

R. F. von Fischer (32) stellte 1922 eine Einteilung für die Sympathicusgeschwülste auf, die die verschiedenen Reifegrade auf entwicklungsgeschichtlicher Grundlage berücksichtigt.

Ausreifende Formen:

Unvollständiges Ganglioneurom
Einfaches Ganglioneurom } Ganglioneuroblastome
Imperfektes Ganglioneurom

Teilweise ausreifende Formen:

Gangliozelluläres Neuroblastom
Proliferierendes Ganglioneurom

Nicht ausreifende Formen:

Sympathogoniom
Sympathoblastom } Neuroblastma simplex

Borst (1926) (11) stellte eine Einteilung auf histologischer Grundlage auf.

Nebenniere	Reife Blastome	Unreife Blastome
Marksubstanz	Chromaffine Tumoren	Maligne chromaffine Tumoren
(chromaffines Gewebe, Sympathicusgewebe)	(benigne?) Neuroblastoma ganglionare nervi sympatici	Maligne Sympathicustumoren, Sympathoblastoma embryonale, Sympathogoniom.

Del Rio Hortega (1933) (47) spricht von drei Erscheinungsformen der sympathischen Tumoren:

1. Sympathogoniome mit Zellen, die noch nicht differenziert sind, also in nahezu embryonalem Zustand sich befinden;
2. Sympathoblastome, bei denen der nervöse Anteil des Tumors höher differenziert ist;
3. Sympathocytom oder Ganglioneurum, welches der vollendeten Reife des sympathischen Teils der Geschwulst entspricht.

Ich komme nunmehr zur Schilderung des histologischen Aufbaues der verschiedenen Geschwulstarten im Anklang an die histologische Einteilung von von Fischer (32), die als die vollkommenste und am meisten die verschiedenen Reifegrade berücksichtigende gelten kann.

Sympathogoniome enthalten nach Pick (74), Anitschkoff (4), Barnewitz (6) und von Fischer (32) Geschwulstzellen, die von verschiedenartigster Gestalt sein können, teil klein (5—8 Mykr.), meist rundlich, jedoch auch oval oder polygonal. Nach Scherer (85) bestehen sie jedoch vorwiegend aus lymphocytenähnlichen Rundzellen, sind äußerst zellreich, neigen zu Blutungen und Nekrosen und wachsen destruierend und metastasierend. Der runde Kern, der stark färbbar ist, und den eine Kernmembran umgibt, zeigt ein Chromatingerüst, das intensiv färbbar und scharf konturiert ist, nimmt fast die ganze Zelle ein. Die unregelmäßigen Kernteilungsfiguren lassen das rasche und überstürzte Wachstum erkennen. Das spärliche Protoplasma ist oft nicht zu erkennen.

Als erster berichtet Pick (74) über zwei Fälle von ausgesprochenem Sympathicogoniom, d. h. von Tumoren, die noch nicht die Fähigkeit der Bildung von embryonalen Fibrillen besitzen. Sie entsprechen dem niedersten Differenzierungsgrad, also sind sie gleichzusetzen den aus dem Medullarrohr ausgewanderten Sympathicusstammzellen. Nach ihm berichtet erst 1934 Neri (68), ein italienischer Autor, über ein Sympathogoniom der linken Nebenniere bei einem 5 Monate alten Kind. Er schildert die Geschwulst als nur aus nicht differenzierten Zellen bei Fehlen jeglicher Fibrillenbildung bestehend.

Häufiger sind die vorwiegend in das Gebiet der Sympathicogoniome gehörenden Tumoren, die jedoch schon Fibrillen zeigen und damit eine Zwischenstufe auf dem Wege zu den Sympathoblastomen bilden.

Die Zusammenordnung der Zellen wechselt stark je nach der Reife der Tumoren. Unreife Formen bieten neben diffuser Ausbreitung der Zellen eine Anordnung zu kleineren oder größeren Ballen von Sympathicusbildungszellen (Landau (58), Herxheimer (44), Kohler (52), Bülbring (17), Matzdorf (65) u. a.). Außer runden bzw. walzenförmigen Zellballen zeigt sich auch oft eine reihen- oder bandförmige Anordnung der Zellen. Die Fibrillen liegen im Anfang wirr durcheinander; Martius (64) und von Fischer (32) nannten diese Anordnung „Knäuel und Zöpfe".

Sympathoblastome enthalten neben Sympathogonien in wechselnder Zahl Sympathoblasten, deren Kern groß und blasig sowie wenig färbbar und nicht immer rund ist; es zeigt sich außerdem im Kern ein deutliches Chromatingerüst. Der Protoplasmasaum ist breiter als der der Sympathogonien und gut färbbar. Die Größe dieser Zellen wird mit 8—12 Mykr. angegeben (Herxheimer (44)). Von diesen gibt es nun alle Entwicklungsstufen bis zu den Ganglienzellen; die Größe schwankt und bei überstürztem Wachstum zeigen sich auch vielkernige Zellen.

Während die Zellen im Anfang wirr durcheinanderliegen und sich keine Nervenfasern finden, ordnen sie sich später parallel oder bündelförmig an. Die soliden Zellballen zeigen mit fortschreitender Differenzierung immer häufiger die Anordnung zu den charakteristischen „Rosetten" (Küster (57)). Landau (58) bezeichnete schon vorher diese Zellanordnungen als Hohlkugeln, Pick (74) nannte sie Sympathogoniumkapseln. Diese Rosetten bestehen aus mehreren Schichten (1—3) von Tumorzellen, die sich in runden Haufen um ein aus durcheinander geflochtenen Fibrillen bestehendes Zentrum anordnen (Schilder (86), Küster (57), Pick (74) u. a.).

Anitschkow (4) berichtet von einer radiären Anordnung der Fasern. Der Durchmesser der Rosetten beträgt 30—40 Mykr.

Die Fibrillen wurden erstmalig von Pick (74), Wright (106) und Landau (58) als embryonale Nervenfasern aufgefaßt. Pick nannte sie „Ausläufer kegelig sich verjüngender Plasmakuppen". Poll (75) nannte diese Fibrillen später „protoplasmatische Ausläufer der gegen die Sympathoblasten weiter entwickelten Sympathogonien".

Die nervösen Fibrillen wurden in Arbeiten von Stöhr (93) und Groß näher beschrieben.

Barnewitz (6) und Blumensaat (10) beobachteten bei den Rosetten Übergänge in Form von Anordnung der Zellen in Halbkreisen und Kreisen, die noch einige Sympathogonien enthalten.

Die Weiterentwicklung der Sympathoblasten kann auf atypische Weise erfolgen; es verschwindet oft der Charakter des Sympathoblasten, ohne daß der des ganglionären Neurozyten sich zeigt. Die Zellen bieten dann den Anblick wie große Schwann'sche Zellen, jedoch ist die Ausdehnung des Protoplasmas bedeutend größer. Der faserige Aufbau sowie die Protoplasmafortsätze mit achsenzylindrischer Beschaffenheit lassen die morphologische Ähnlichkeit mit den Neuroblasten als sicher erscheinen.

Die histologischen Einteilungen lassen es zu, daß man in ein und demselben Tumor eine Ausreifung unreifer Zellformen annehmen kann. Cushing und Wohlbach (24) teilen 1927 die Beobachtung der Umwandlung eines malignen Sympathoblastoms in ein gutartiges ausgereiftes Ganglioneurom mit. Es liegt hier der eigenartige Fall vor, daß nach teilweiser Extirpation einer indifferenzierten Geschwulst diese weiterwächst und sich gleichzeitig weiter ausdifferenziert, so daß man 10 Jahre später eine ganz typische nahezu ausgereifte Geschwulst fand. A. Quirin (76) behauptet in zwei Fällen eine Spontanheilung gesehen zu haben, die durch Zerstörung der Geschwulst durch Hämorrhagien, Nekrosen und Makrophagen erfolgt ist.

Im allgemeinen nimmt man an, daß mit zunehmendem Alter die Tendenz zur Ausreifung zunimmt. Landau (58) erwähnte schon 1912, daß bei jugendlichen Individuen die unreifsten Formen vorkommen; mit steigendem Alter nahm die Differenzierung der Geschwülste in dem Maße zu, wie ihre Malignität und Größe abnahm. Dieser Ansicht, daß maligne Tumoren nur bei jugendlichen Individuen vorkämen, wären entgegenzustellen die Fälle, die von Barnewitz (6) und Capaldi (20) beschrieben wurden, besonders der Fall von Capaldi (20), der bei einer 40jährigen Frau einen ausgeprägten unreifen Tumor sah, dagegen einen voll ausgereiften intrathoracalen bei einem 2jährigen Mädchen fand. Man kann also sagen, daß Geschwulstreife und Alter zwei voneinander unabhängige Faktoren sind.

Die Angaben in der Literatur über die Größe der unreifen Tumoren des Sympathicus sind verschieden angegeben worden, abhängig von der Wachstumsgeschwindigkeit und dem Lebensalter des Trägers. Die Neubildungen, die zwischen Walnuß- bis Kindskopf-

größe schwanken, pflegen meist von einer ziemlich dicken bindegewebigen Kapsel umgeben zu sein, die stellenweise durchbrochen wird; von diesen Stellen kommt es zu infiltrierendem Wachstum in die angrenzenden Organe, die Muskulatur und oft zur Metastasenbildung in den regionären Lymphdrüsen. Besonders ausgeprägt ist bei den embryonalen Formen der Tumoren die Neigung zu Nekrosen und Hämorrhagien, die den Geschwülsten ein buntgeflecktes Aussehen gibt, bald dunkelgraurot mit gelben und braunen Flecken und stellenweise grauweiß marmoriert. Gehäuft finden sich die Blutungen und Zerfallsherde an Stellen mit Ansammlungen von Sympathogonien und auch in den Lebermetastasen, in denen sich die unreifsten Formen der Tumorzellen finden. Landau (58) führt die mangelhafte Differenzierung der Metastasen im Vergleich zur Primärgeschwulst auf eine bei den Sympathogonien besonders ausgeprägte Vermehrungs- und Wachstumsenergie zurück. Vielfach wachsen die Tumoren in den Rückenmarkskanal ein. Ein Unterschied zwischen gutartigen und bösartigen Fällen scheint darauf keinen wesentlichen Einfluß zu haben.

Bei Ausgang des Tumors von der Nebenniere finden sich vielfach Lebermetastasen mit massiven Blutungen und vielfachen Gefäßeinbrüchen. Das führte früher pathologisch-anatomisch und heute oft noch klinisch dazu, diese schnell wachsenden Lebermetastasen für primäre Lebersarkome zu halten. Die Blutversorgung der Sympathicustumoren erfolgt durch weite Gefäße mit meist dünnen Wandungen. Oft brechen bei den unreifen Geschwülsten die Tumorzellen in die Gefäße ein und bilden Geschwulstthrombosen. Eine Verschleppung von Tumormassen auf dem Blutweg beschreibt Brossok (14) bei einem 11jährigen Mädchen; Ausgangspunkt des Tumors war die linke Nebenniere. Außer Leber- und Lymphdrüsenmetastasen zeigten sich Geschwulstthrombosen in der Vena portae sowie Lungenmetastasen. Barnewitz (6) berichtet von einem rechtsseitigen Nebennierentumor einer 37jährigen mit Einwachsen von Tumormassen in die V. Cava inf., V. suprarenalis, in die Vv. spermat. und Metastasen in Ovarien und Lunge.

Nach Hortega (47) zeigen Metastasen von Sympathoblastomen weiterhin Zellen von neuroblastischem Typus.

In den von der umgebenden Kapsel in das Innere vordringenden Septen werden die Gefäße in das Innere des Tumors geführt. Diese Septen werden immer feiner und zarter und bilden dann ein Stroma, in das die Tumorzellhaufen eingelagert sind.

Im Auslande (van Veen und van Damm (28) spricht man bei Metastasierung der Tumoren in Leber bzw. Lymphdrüsen oder in das Skelettsystem von einem Typus Pepper und einem Typus Hutchinson. Dazu betonen Dietrich und Siegmund (26), daß diese Einteilung zu weitgehend ist, denn es gibt neben diesen auch Fälle, bei denen die Metastasierung sowohl in das Skelettsystem als auch in die Leber erfolgt. Die holländischen Autoren geben als charakteristisch für die beiden Typen an:

1. Hutchinson: Es handelt sich meist um Kinder des 1. bis 3. Lebensjahres; der Ausgang des Tumors ist überwiegend die Nebenniere und die Ausdehnung eine größere als bei dem Typus Pepper; desgleichen ist das Wachstum sehr langsam, die Zellen des Tumors befinden sich teils im unreifen, aber auch schon im ausreichenden Stadium.
2. Typus Pepper: Bei dem Typus Pepper werden hauptsächlich Fälle berichtet, bei denen das Alter der Befallenen bis zu 4 Monaten ist. Der Primärtumor ist meist klein; die Zellen sind unreif und es gibt ausgedehnte Lebermetastasen. Sehr häufig finden wir bei diesem Typ Metastasen in den retroperitonealen Lymphknoten.

Dietrich und Siegmund (26) teilen mit, daß Sympathoblastome in reiner Form von Marchand und Schott (63) beobachtet wurden.

Ein vollkommen anderes Bild bieten die reifen und ausreifenden Formen der Neuroblastome der Ganglionneurome. Diese Tumoren umgibt eine feste weiße bindegewebige Kapsel, die Züge in das Innere des Tumors entsendet. Die Konsistenz der Tumoren ist hart, elastisch und bietet das Bild eines Myoms. Die Schnittfläche ist matt und es läßt sich kein Gewebssaft abstreifen.

Nach Scherer (85) stimmen alle im Schrifttum niedergelegten Beobachtungen darin überein, daß sich einwandfrei als Ganglienzellen erkennbare Elemente in ein faseriges Grundgewebe eingelagert finden, das in jedem Falle äußerst reich an Neurofibrillen mit Schwann'schen Scheiden bei wechselndem Gehalt an Bindegewebe ist. Der bisher in der Literatur verfochtenen Ansicht, daß die Nervenfasern aus Nervenzellen entstehen und die zu diesen Fasern gehörigen Ganglienzellen zugrunde gegangen sind, tritt Scherer (85) auf das entschiedenste entgegen. In den von ihm zum Beweis angeführten Präparaten fanden sich bei vielfachen Untersuchungen ausnahmslos

Ganglienzellen ohne Endofibrillen und fast ausnahmslos ohne Nervenfortsätze. Nur in einem Falle gelang es einzelne Ganglienzellen mit einem plumpen, kurzen, nur andeutungsweise fibrillierten Fortsatz zu finden. Man sah zahlreiche fortsatzlose Ganglienzellen aller Entwicklungsstadien eingestreut, die den Fasermassen wie Fremdkörper gegenüberstanden. Der Autor behauptet weiterhin, daß seine Beobachtungen in dieser Beziehung keineswegs eine Ausnahmestellung einnehmen, sondern daß tatsächlich ein Zusammenhang mit Nervenfasern, eine Bildung axontragender Ganglienzellen, nur ausnahmsweise nachgewiesen werden kann. Er glaubt daraus ableiten zu können, daß es außer der Entstehung der Fibrillenbildung von Ganglienzellen aus noch einen anderen Modus der Fibrillenbildung geben muß.

Wegelin (101) berichtet über die Größe der Ganglienzellen und gibt sie mit 7 bis 60 μ an. Der Größenunterschied läßt sich durch die allmähliche Umwandlung der Ganglienzellen erklären, die sehr zu degenerativen Veränderungen neigen und sich allmählich zu großen, schließlich riesenhaften blassen homogenen Scheiben umwandeln (Scherer [85]). Die Kerne, deren Anzahl verschieden ist, fallen der Auflösung anheim.

Das Ganglioneuroma immaturum und imperfektum ist die noch nicht ausdifferenzierte Form des Ganglioneuroma simplex und zeigt Übergänge zu den Ganglienzellen. Es finden sich in wachsender Häufigkeit noch Ansammlungen von Rundzellen, sogenannte Keimzentren, in deren Peripherie sich die differenziertesten Stadien dieser Zellen, also Ganglienzellen, finden. Scherer (85) weist darauf hin, daß bei undifferenzierten Keimzentren ohne Übergangsbilder besonders durch die vorzugsweise perivasculäre Anordnung eine Verwechselung mit Lymphocyten möglich ist. Dieses Verhalten sei charakteristisch für die Keimzentren des fetalen und frühkindlichen Gehirns und hat hier zu der fehlerhaften Annahme eines entzündlichen Infiltrates Veranlassung gegeben.

Das Neuroblastoma gangliozellulare und proliferierende Ganglioneurom sind teilweise ausreifende Formen, die untereinander histologisch schwer abzugrenzen sind. Diese ausgereiften Formen haben keine Neigung zum infiltrativen Wachstum und Metastasenbildung. Es kommt auch selten ein Einwachsen in den Rückenmarkskanal vor. Ihre Wirkung besteht oft nur in ihrer Volumenzunahme und damit verbundenen Verdrängungserscheinung; auch zeigen sie Neigung, die großen Gefäße zu umwachsen. Ein Einbruch in die Gefäße kommt

nicht vor, jedoch kann es zu einer innigen Verwachsung mit der Gefäßwand kommen, so daß die Ablösung des Tumors bei der Operation, wie in dem Falle Braun (13), zu einer Verletzung der Aorta führt und eine Gefäßnaht ausgeführt werden muß.

Die mannigfaltige Verbreitung des sympatischen Nervengewebes im menschlichen Körper bedingt eine sehr verschiedene Lokalisation der Geschwülste des Sympathicus. Dunn (27) legte 1914 in einer übersichtlichen Einteilung die einzelnen Gruppen fest und zwar je nach ihrem Ausgangspunkt vom:

1. Halsmark
2. Brustmark

} sympatischer Grenzstrang

3. Bauchsympathicus
4. der Nebenniere
5. Unterzeilgewebe

} Plexus visceralis

Ich habe in der Literatur 95 Fälle von Sympathicus-Tumor gefunden und sie entsprechend dieser Einteilung geordnet. Es hatten zum Ursprung

das Halsgebiet	7	Fälle (intrathoracal)
das Brustgebiet	11	Fälle
das Bauchgebiet	30	Fälle
die Nebennieren	34	Fälle
das Unterhautzellgewebe	3	Fälle

8 Fälle japanisch (Nakatani, Trans. jap. path. Soc. 1934).
1 Fall russich (Tschistowitsch 1908).

In 83 Fällen war das Geschlecht des Geschwulstträgers angegeben: es ergab sich, daß in 47 Fällen die Träger weiblichen Geschlechts, in 36 Fällen männlichen Geschlechts waren, d. h. es waren befallen in 57,62 % Frauen, in 43,38 % Männer. Dabei entfallen auf die einzelnen Gebiete:

	weibl.	männl.
Hals	4	6
Brust	7	
Bauch	21	8
Nebennieren	13	21
Unterhautzellgewebe	2	1

Es zeigt sich, daß nur in geringem Maße ein Überwiegen des Tumors beim weiblichen Geschlecht sich ergibt, während in der Literatur fast übereinstimmend behauptet wird, daß die Sympathicustumoren bei

Frauen zwischen 1,5 bis 2 mal so häufäig vorkommen wie bei Männern. Ein eindeutiges Überwiegen des männlichen Geschlechtes haben wir bei Sympathicusgeschwülsten der Nebennieren und in geringerem Maße auch bei den vom Halssympathicus ausgehenden.

In 77 Fällen war die Lokalisation des Tumors angegeben; waren mehrere Tumoren vorhanden, so war der Sitz des Haupttumors bestimmend für die Lokalisation. Es waren 41 weibliche und 36 männliche Fälle.

Die Lokalisation der Fälle ist folgende:

	links	rechts	mitte
Männer	17 = 47,22%	16 = 44,44%	3 = 8,34%
Frauen	24 = 58,53%	11 = 24,39%	6 = 17,80%
	41 = 53,25%	27 = 35,08%	9 = 12,67%

Es ist auffallend, daß bei Frauen ein eindeutiges Überwiegen der linksseitigen Lokalisation hervortritt, während bei Männernd der bevorzugte Sitz des Tumors auf der linken Seite des Körpers sich nicht bestätigen läßt, da die Statistik eine nahezu gleichmäßige Verteilung ergibt.

Bei den beschriebenen nachstehend aufgeführten intrathoracalen Sympathicustumoren handelte es sich ausschließlich um weibliche Personen im Alter von 2 bis 86 Jahren; die Lokalisation war 5 mal links und 2 mal rechts.

Der erste Fall von intrathoracaler Sympathicusgeschwulst wurde 1870 von Loretz (61) als gangliöses Neurom bezeichnet. Mikroskopisch sah der Autor in den zentralen Partien des Tumors, der auch mikroskopisch zwei deutlich voneinander abgrenzbare Schichten zeigte, verschieden runde, mit blassen Fortsätzen versehene Ganglienzellen, teils einzeln, teils zu Nestern gruppiert; diese Zellen enthielten nicht genau zentral gelegene Kerne mit glänzenden Kernkörperchen. Das Stroma bestand aus marklosen Nervenfasern, in denen sehr vereinzelt markhaltige Fasern zu finden waren. Die derbere äußere Schicht bestand aus welligem Bindegewebe. Auf Grund dieser Befunde dürfte im Hinblick auf die später erfolgten Einteilungen der Tumor als ausreifendes Ganglioneurom zu bezeichnen sein. Klinische Symptome, die auf Reizungs- oder Ausfallserscheinungen von Seiten des Sympathicus zu verwerten gewesen wären, wurden nicht beobachtet.

Ein weiterer intrathoracaler Sympathicustumor wurde 1912 von Friedrich (35) beschrieben. Der Verfasser betrachtet diesen Fall (eine 73jährige Frau) als ein zu den ausreifenden Formen der Neurome gehörendes Ganglioneuroma amyelinicum, das neben einer spärlichen Anzahl von Ganglienzellen sehr große Mengen markloser Nervenfasern enthält. Die Nervenfasern zeigen einige Beziehungen zu den Schwann'schen Kernen; in diesem Zusammenhang weist der Verfasser auf die Möglichkeit einer Beteiligung dieser Kerne an der Nervenfaserbildung hin.

Erst 1927 berichtet dann Capaldi (20) wieder von einem intrathoracalen Sympathicustumor, und zwar bei einem zweijährigen Mädchen. Die Geschwulst war durch die foramina intervertebralia der oberen Brustwirbel in den Wirbelkanal gewachsen und hatte zu einer Kompression des Rückenmarks geführt. Der Fall hat insofern grundsätzliche Bedeutung, als er als ein hochdifferenziertes Ganglioneurom mit allen Zeichen der Reife den Autor erstmalig veranlaßte, der bis dahin gültigen Ansicht entgegenzutreten, daß nämlich im Kindesalter die malignen und undifferenzierten Formen einer Sympathicusgeschwulst zu beobachten sind, während dem zunehmenden Alter die sich mehr differenzierenden Formen entsprechen sollten.

In demselben Jahre veröffentlichen Cushing, Harvey und Wolbach, sowie S. Burt (24), wie schon erwähnt, einen operativ angegangenen Fall, bei dem sich, bewiesen durch zwei im Abstand von 10 Jahren vorgenommene Operationen, die Reifungstendenz besonders eindringlich zeigt; während bei dem ersten Eingriff histologisch eine noch nicht voll ausgereifte Form des Ganglioneuroms vorlag, sah man nach 10 Jahren bei der zweiten Operation einen Tumor, dessen Gewebe vorwiegend Ganglienzellen und Elemente von Schwann'schen Scheiden enthielt; es handelte sich also um ein ausdifferenziertes Ganglioneurom.

1929 wurde aus der Klinik von Nieden durch Th. Oster (42) ein Fall bei einem fünfjährigen Mädchen beschrieben, der operativ angegangen wurde. Der von Aschoff am 2. 7. 28 erhobene histologische Befund war der eines gutartigen, also undifferenzierten Neuroms, bei dem histologisch nicht einwandfrei geklärt werden konnte, ob der Tumor vom Sympathicus oder vom peripheren Nervensystem ausging, jedoch wurde die Diagnose makroskopisch durch den Operationsbefund gesichert. In anbetracht des jugendlichen Alters der Geschwulstträgerin konnte auch hier wieder festgestellt

werden, daß Geschwulstreife und Alter des Trägers nicht in Beziehung zueinander stehen.

1929 wird aus der Sauerbruch'schen Klinik ein Fall von Sympathucusganglioneurom mitgeteilt. Histologisch fand man neben unreifen Sympathicusbildungszellen und ziemlich weit gereiften Ganglienzellen große Mengen feinfibrillären Gewebes, das auf Grund des färberischen und strukturellen Verhaltens als Neurinomgewebe angesprochen wurde. (84).

Von klinischer Seite wurden noch zwei Fälle von intrathoracalem Sympathicustumor beschrieben. Es sind das die Fälle von Schultze 1929 (88) und Alker 1933 (2). Im Fall Schultze wird der Tumor nach Probeexcision als reife Form des Ganglioneuroms diagnostiziert. Bei dem Fall von Alker wurde die Patientin, ein vierjähriges Mädchen, nach röntgenologischer Untersuchung operiert und die histologische Untersuchung (Prof. Bauer) ergab ebenfalls ein ausgereiftes Ganglioneurom des Sympathicus.

Wenn man die Reihe der bisher beschriebenen Fälle von intrathoracalen Sympathicustumoren überblickt, so fällt auf, daß ausschließlich Personen weiblichen Geschlechts Träger solcher Tumoren waren. Eine weitere bemerkenswerte Tatsache besteht darin, daß es sich in der überwiegenden Anzahl der Tumoren um ausdifferenzierte Formen handelt, dieses noch dazu in zwei Fällen in frühestem Alter (Capaldi (20), Nieden (42)).

Derartige ausgereifte Tumoren bei jugendlichen Personen sind bisher nur bei Sitz des Tumors innerhalb des Thorax beschrieben. Man geht wohl nicht fehl, wenn man aus den eben erwähnten Tatsachen, sowie auch aus dem Fehlen von Metastasen in allen Fällen, zu dem Schluß kommt, daß im Gegensatz zu Tumoren, die von anderen Teilen des Sympathicus ausgehen, die intrathoracalen Sympathicusgeschwülste als gutartig anzusehen sind.

Hinsichtlich der klinischen Symptomatologie der Sympathicusgeschwülste ergibt sich zusammenfassend aus dem Schrifttum, daß charakteristische Merkmale fehlen. Bei den gutartigen, d. h. histologisch ausgereiften Formen liegt der Fall meist so, daß der Geschwulstträger von dieser seiner Eigenschaft zu Lebzeiten nichts bemerkte und der Tumor erst bei der Sektion entdeckt wurde. In einzelnen Fällen verursachte der Tumor durch Kompression von Nervenstämmen oder Verdrängung von Organen ein neuralgiformes Krankheitsbild; zeitweise wird die Diagnose auch bei einer Röntgenuntersuchung oder durch Vorwölbung nach außen gestellt.

Endgültige Klarheit brachte jedoch in den meisten Fällen erst die histologische Untersuchung. Typische Reizungs- oder Ausfallerscheinungen, die eine Vermutung auf Erkrankung des Sympathicus aufkommen lassen würden, sind eindeutig bisher nicht beschrieben worden.

Die klinischen Symptome der unreifen Tumoren des Sympathicus sind von Anfang an die eines malignen Tumors mit überstürztem Wachstum, Kachexie und Metastasenbildung. Hinsichtlich der letzteren ist die Tatsache bemerkenswert, daß die von einer Nebenniere ausgehenden malignen Sympathicusgeschwülste mit Vorliebe und in besonders großem Ausmaße in die Leber metastasieren. So ist es erklärlich, daß in derartigen Fällen meist an die Leber als Sitz des Primärtumors z. B. als Sarkom gedacht worden ist, bis schließlich die Sektion den wahren Sachverhalt aufdeckt. Wie das Schrifttum zeigt, konnte in zahlreichen Fällen das Vorliegen einer primären malignen Nebennierengeschwulst zu Lebzeiten nicht erkannt werden, so daß die Fälle z. B. als: Lymphogranulomatose, angeborene Lues, Hypernephrom, Aneurysma der Bauchaorta, Echinococcus, Morbus maculosus, Leberabsceß, Milzcyste, aleukämische Milzschwellung, Ovarialtumor und Bauchfelltuberkulose diagnostiziert wurden.

Bei therapeutischen Maßnahmen ist in zahlreichen Fällen der Versuch eines operativen Angehens der Geschwulst gemacht worden. Hierbei zeigte sich, daß das sympathische Nervensystem sowohl durch das Trauma der Operation als auch durch das unmittelbare Operieren an dem Nerven selbst, eine sehr starke Schädigung erleidet, die sich in schwersten Kreislaufstörungen äußert. So wird es verständlich, daß bei der überwiegenden Mehrzahl der operierten Fälle eine Kreislaufinsuffizienz den tödlichen Ausgang der Operation bedingte. Auch bei den erfolgreich operierten Patienten wurde ein Kollaps beobachtet. Oft traten außerdem Atem- und Herzstörungen auf, wenn z. B. bei der Operation am Tumor gezogen wurde.

Abgesehen von diesen akuten Schädigungen sind auch bleibende Störungen des Sympathicus nach der Operation beschrieben, z. B. der Horner'sche Symptomenkomplex des linken Auges und linksseitige Vasomotorenstörung (Geymüller (38)), Anhidrosis rechts mit starkem Schwitzen links bis drei Monate nach der Operation.

Dieser allgemeinen Zusammenstellung der Morphologie und Genese der Sympathicusgeschwülste, unter besonderer Berücksichtigung der bisher beschriebenen Fälle von intrathoracalen Sympathicustumoren, möchte ich nunmehr eine Beobachtung anschließen, die

am Neuropathologischen Institut Berlin-Buch (Abteilungsdirektor. Prof. Dr. Anders) gemacht wurde:

Krankengeschichte:

Es handelt sich um einen 46jährigen Patienten. In der Familienanamnese ließen sich keine Nervenleiden und keine Neigung zu Tumorbildung feststellen. 1919 erkrankte Patient an Diphterie, März 1920 an Grippe mit geringem Fieber, leichtem Kopfschmerz. Im November 1920 traten zum erstenmal Gehstörungen auf. Patient konnte während des Gehens nicht innehalten und zeigte Propulsionserscheinungen. Außerdem fiel auf, daß seine Sprache schlechter und langsamer wurde. Die Untersuchungen ergaben:

Neurologisch: Es fallen die lebhaften Sehnenreflexe, die an den oberen Extremitäten links stärker waren als rechts und an den unteren Extremitäten beiderseits in Erscheinung traten, auf. Es wurden folgende Prüfungen angestellt:

Einrollreflexe beiderseits:

Armreflexe:

Bicepssehnenreflex	beiderseits lebhaft.
Tricepssehnenreflex	links etwas lebhafter.
Radiusperiostreflex	rechts schwach, links
Ulnarperiostreflex	nicht auslösbar.

Weitere Reflexe:

Patellarsehnenreflexe	beiderseits sehr lebhaft
Achillessehnenreflexe	lebhaft Dauerfußklonus ist nicht auszulösen.
Oppenheim	beiderseits -
Fluchtreflex	sehr schwach
Babinski	führt links zu einer Plantarflexion der Großzehe.
Mendel Bechterew Rossolimo	beiderseits keine Reaktion.
Bauchdeckenreflexe Cremasterreflexe	beiderseits vorhanden.

Sensibilität zeigt sich bei Prüfung mit Dornen nicht gestört. $^1/_4$ Gramm wird empfunden. Sichere Pyramidenzeichen ließen sich nicht feststellen. In Romberg-Stellung zeigte sich eine Fallneigung nach rückwärts.

Bewegungsuntersuchung:

Bei aktiven und passiven Bewegungen der oberen und unteren Extremitäten bestanden Differenzen zugunsten von rechts. Es bestand ein feinschlägiger Tremor. Die grobe Kraft war links bedeutend schwächer als rechts.

Im Augenbefund wurde beiderseits eine temporale Abblassung der Papille festgestellt, die rechts ausgeprägter war als links. Pupillenreaktion re li, Reaktion auf L. und C. prompt und ergiebig. Cornealreflex +, re = li. Kein Cornealring. Lidspalten re = li. sichere Verbreiterung des Herzens ist nicht feststellbar.

Im inneren Status wurde eine Mitralinsuffizienz festgestellt. Eine

Der Thorax ist normal gewölbt und zeigt eine Harrison'sche Furche. Klopfschall re = li. Über den Lungen ist überall normales vesikuläres Atmen zu hören, vereinzelt einige bronchitische Geräusche. Die Lungengrenzen stehen an normaler Stelle und sind leidlich verschieblich. Ein Anhalt für den intrathoracalen Tumor war klinisch nicht zu ermitteln.

Die Kapillaroskopie ergab außer einer leichten Vasoneurose normale Verhältnisse.

Der Blutdruck befand sich dauernd an der unteren Grenze der Norm.

Die Beurteilung der Tonusuntersuchung ergab: Psychomotorische Reaktion erloschen. Die Hysteresekurve zeigte eine deutliche Steigerung der Widerstände bei Streckbewegung, links mehr als rechts.

Der Patient wurde mit Scopolamin und Atropin behandelt. Er kam August 1939 unter den Zeichen einer zunehmenden Kreislaufinsuffienz, Atemnot, Cyanose, Puls 120 bei massiver Lungendämpfung rechts bis zur Spitze, ad exitum. Die Sektion wurde am neuropathologischen Institut vorgenommen und ergab folgendes:

Pat. P. Th. 42 J. (S. N. 650—39)
Obduzent: Prof. Dr. Anders.
Klinische Diagnose: Parkinsonismus. Von seiten des intrathorakalen Tumors haben zu Lebzeiten niemals Beschwerden bestanden.
Pathologisch-anatomische Diagnose (im Auszug).

Männliche Leiche von unbestimmtem Konstitutionstyp (allgemeine endokrine Störung?). Zustand nach rechtsseitiger Leisten-

bruchoperation. Kryptorchismus rechts mit stärkster Atrophie des Testis und lipomatöser Umwandlung des Vas deferens. Starke Verfettung der Samenkanälchen, im Parenchym des linken Testis eine umschriebene narbige Partie. Zahllose über die ganze Körperhaut verstreute, z. T. symmetrisch sitzende Lipome im Sinne einer allgemeinen Lipomatose des Unterhautbindegewebes. Makroskopisch kein Anhaltspunkt für eine Neurofibromatose-Recklinghausen (histologisch bestätigt). Mangelhafte peritoneale Fixation des unteren Coecums. Splen mobilis. Tiefstand beider Nieren bei maximalster Beweglichkeit im Sinne des Ren mobilis. Stauungsinduration von Milz und Leber. Beide Nebennieren frei von Tumoren. Sehr ausgesprochen foetale Lappung der Nieren. Stärkste Hypoplasie des gesamten arteriellen Gefäßsystems besonders der Aorta. Brustaorta praktisch frei von Atheromatose bezw. Atherosklerose. Venensystem o. B. Keine Insuffizienz des Hiatus des Zwerchfelles. Glasige Struma, wie bei Morbus Basedow (Gew. 459 g). Starke Stenose des Osteums der Tricuspidalis mit starker Stauung im Gebiet der oberen Hohlvenen. Hier keine Anzeichen für eine frische, recidivierende Thromboendocarditis. Stenose der Mitralis, bedingt durch eine recidivierende Thromboendocarditis rheumatica mit aufgepfropfter lenta (?). Große stark zerklüftete Tonsillen. Keine Anzeichen für eine entzündliche Veränderung der Nieren. Cystopyelitis. Thorax nach unten auffällig dilatiert. Über gänseeigroßer ovulärer Tumor der linken Thoraxhälfte, dicht hinter und unter dem Herzbeutel gelegen, letzteren nach vorn und median verdrängend. Der Tumor sitzt den untersten beiden Brustwirbeln breitbasig und fest auf. Der linke Grenzstrang geht in den Tumor über. Die Konsistenz des Tumors ist prallelastisch, er ist von einer stark vascularisierten bindegewebigen Kapsel umgeben, hie und da ist die Oberfläche etwas gebuckelt.

Die Aorta wird durch die ihr dicht anliegende Geschwulst in medianer Richtung comprimiert, in diesem Bereich zeigt ihre Intima eine ganz geringe atheromatöse Fleckung.

Auf dem Querschnitt zeigt der Tumor einen ausgesprochen fasciculären Bau, das Gewebe ist graurötlich und sehr derb. Hie und da finden sich kleinere Nekrosen und Blutungen. Neben den festeren Partien finden sich auch noch locker gebaute Abschnitte, das Geschwulstgewebe macht hier einen oedematösen Eindruck.

Aus dem oberen Pol, der Mitte und dem unteren Pol werden Stücke zur histologischen Untersuchung entnommen und außer mit

H. E. und H. S. mit allen in Frage kommenden Bindegewebsfärbungen gefärbt. Versilberung nach Oliveira und Bielschowsky. Außerdem wurde der Tumor als Ganzes im Übersichtsschnitt untersucht.

Mikroskopische Befunde.

Im H. E.-Präparat fällt ein fasciculärer Bau der Geschwulst auf. Bei starker Übersichtsvergrößerung sieht man wie einzelne Zellzüge und Bänder sich durcheinander verflechten. Nirgends finden sich typische Bilder einer Neuroinomstruktur, stellenweise sind sie angedeutet. Es wechseln dichtere, zellreichere mit lockeren mehr durchsichtigen Strukturen ab. In den dichteren Partien liegen, meist parallel angeordnet und eng aneinander, längliche, ovaläre Kerne mit einer außerordentlich feinen Chromatinstruktur. Zahlreiche dieser Zellen befinden sich im Zustand der Mitose. Atypische Kernteilungsfiguren sind nicht nachweisbar; das Protoplasma dieser Zellen ist nur außerordentlich schwach gefärbt. Einzelne dieser Elemente sind bipolar zugespitzt und zeigen lange sich zum Teil gabelnde oder auch sich in mehrfache Fortsätze aufteilende Ausläufer. Durch diese stehen die Zellen miteinander in Verbindung, so daß eine protoplasmatisch retikuläre Struktur entsteht. In diese soliden Teile des Tumors finden sich eingelagert die erwähnten mehr locker gebauten Partien. Diese zeigen insuläre Form und eine Grundsubstanz von ebenfalls retikulär-spongiöser Struktur: das Gewebe erhält dadurch einen schaumig-wabigen Charakter. Die in dem Verband des Retikulums liegenden Zellen sind im Gegensatz zu den dichter gebauten Partien der Geschwulst sehr vielgestaltig: neben länglichen Zellen, die an Fibroblasten erinnern, finden sich ovale und rundliche Elemente. Auffallend ist die Differenz der Kerne in bezug auf Größe und Chromatingehalt. Während die fibroblastenähnlichen Zellen direkt dem Retikulum angehören, liegen die rundlichen und ovalen Zellen frei in seinen Maschen.

Als dritter Zelltypus, der diffus sowohl in den dichten als auch in den lockeren Partien der Geschwulst auftritt, fallen zahlreiche sehr große vielgestaltige, meist mehrkernige Zellen auf, deren Kerne eine besonders hochgradige Hyperchromasie zeigen (siehe Foto). Es werden bis zu 6—7 Zellkerne gezählt. Ein weiteres Charakteristikum dieser Zellen ist ihre absolut bizarre Form. Die Zellkerne sind meist langgestreckt, miteinander verklumpt, so daß sie zu einem einheitlichen Gebilde vereint sind. In diesem Zustand sind Einzelheiten der Kernstrukturen nicht mehr zu erkennen. Vom Protoplasma der Zellen

sind nur noch geringe Reste nachzuweisen. Die erwähnten Kerne zeigen sehr deutlich regressive Erscheinungen im Sinne von Kardiorhexis. In manchen dieser Zellen finden sich hie und da größere Vakuolen. Verschiedentlich entsteht der Eindruck, als wenn ganze Zellen einschließlich des Kerns sich im Zustande einer Inkrustation mit Kalk — bezw. Pseudokalksalzen — befinden. Hinsichtlich der Entstehung bezw. Histogene dieser Zellen läßt sich feststellen, daß sie sich von großen ursprünglich spindligen Zellen des Grundretikulums ableiten, größer werden und sich zum Teil auch aus dem retikulären Verbande zu lösen beginnen. Es kommt ein Teil dieser Zellen frei in die Maschen des Retikulums zu liegen. Stellenweise sind diese großen, besonders hyperchromatischen Zellen in langen Zügen hintereinander angeordnet. Irgendwelche Regelmäßigkeit in bezug auf Form, Größe und allgemeinen Charakter lassen diese Zellen vermissen. Auffallend sind Zellen von Dreiecksform, die infolge des Vorhandenseins von kurzen Fortsätzen eine gewisse Ähnlichkeit mit Ganglienzellen besitzen.

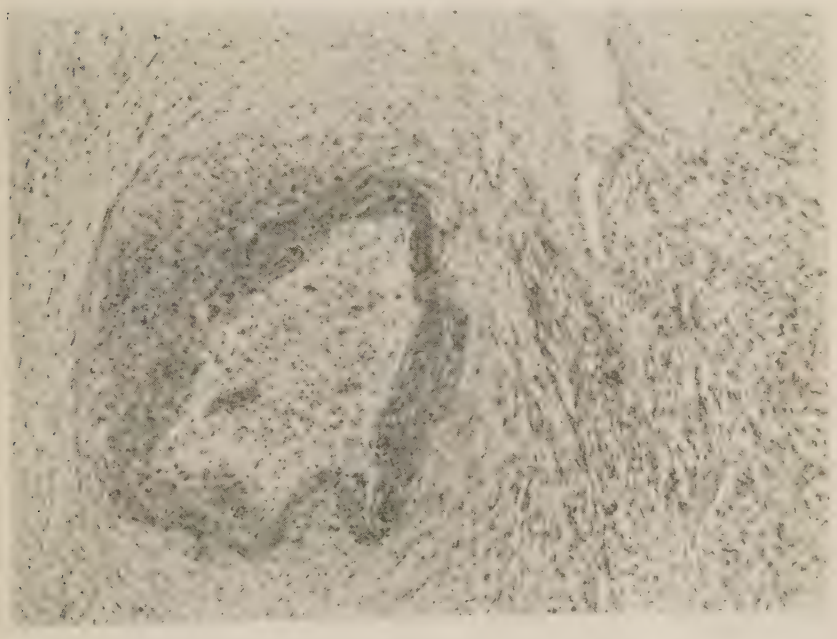

Abb. 1. Arterie Mallory-Färbung.

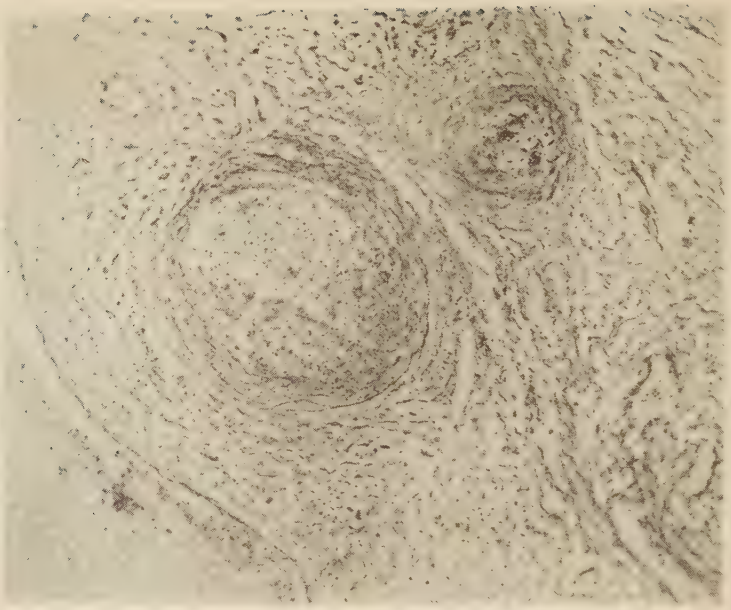

Abb. 2. Arterie Oliveira-Färbung.

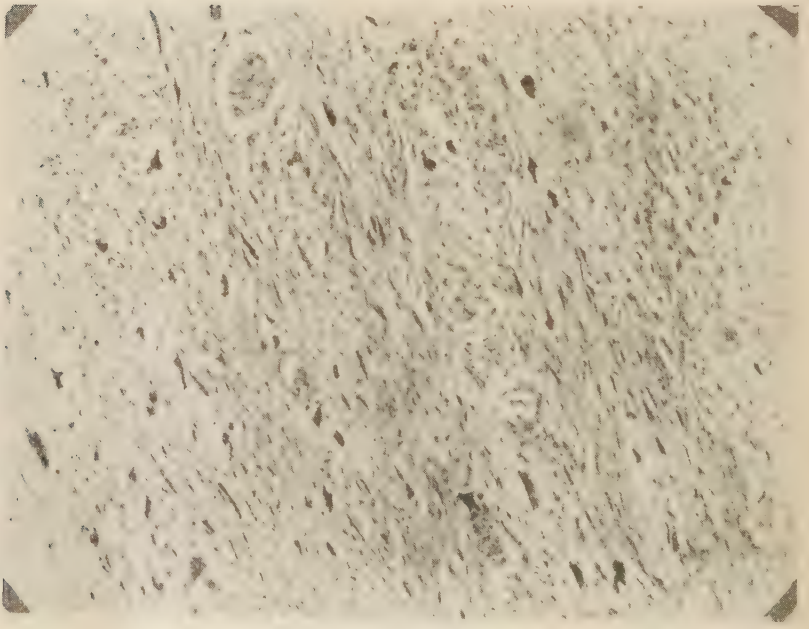

Abb. 3 Tumorgewebe Mallory-Färbung.

Im Van Gieson-Präparat zeigen die kompakten bezw. dichteren Teile des Tumors einen zart rötlichen Farbton des Retikulums. Die Zellen und Zellkerne sind braunrötlich gefärbt. Die erwähnten großen bizarren Kerne sind braunschwarz und sehen wie geschrumpft aus.

Bei Mallory-Färbung ist das Retikulum sowohl im Bereich der dichteren als auch der lockeren Partien des Tumors zart hellblau gefärbt, die Kerne rötlichviolett, nirgends ist Metachromasie nachzuweisen. Die erwähnten großen bizarren Kerne haben eine tiefblauviolette Farbe. Es finden sich Stellen, wo die Vielgestaltigkeit und die Differenz der Kerne in bezug auf Form, Größe und Chromatinreichtum so hochgradig ist, daß unter Berücksichtigung einer starken Kernverwilderung histologische Bilder entstehen, die eine gewisse Ähnlichkeit mit einem Retothelsarkom haben.

Im Oliveira-Präparat sind die dichteren Partien der Geschwulst durch dicke tiefschwarz gefärbte Fasern gekennzeichnet. In den lockeren Partien wird die ganz feine Struktur des Retikulums besonders deutlich. Die dicken Fasern gehen in das feinfaserige Retikulum über und durchflechten es.

Der Tumor ist stark vascularisiert und von Nekrosen durchsetzt: neben großen dilatierten, ganz dünnwandigen Gefäßen vom Capillartypus finden sich arterielle Äste. Die großen capillären Räume finden sich im Zustande der Stase und der Thrombose. Sehr auffällige Veränderungen weisen die arteriellen Äste auf: von einer typisch gebauten Arterienwand im Sinne von Intima, Adventitia und Media ist nichts mehr zu erkennen. Die Gefäßwand stellt ein mesenchymales von großen Vakuolen durchsetztes Retikulum dar, in dessen Maschen sich Zellen verschiedenster Form und Größe, anscheinend mesenchymalen Charakters, finden. Als wesentlichster Befund fällt auf, daß sich jedoch auch hier in der Gefäßwand die dem Parenchym des Tumors angehörenden Zellen finden einschließlich der erwähnten großen Elemente. Eine Abgrenzung der Gefäßwand gegen das umgebende Tumorgewebe ist unmöglich (siehe Foto).

Hinsichtlich der Gefäßversorgung der Geschwulst zeigen die Schnitte zusammenfassend folgende Besonderheiten: die Vascularisierung des Tumors ist auffallend groß. Beherrscht wird das Bild von zahllosen sehr großen dilatierten venösen Capillaren bzw. Venen, die auf das stärkste blutgefüllt sind; zum Teil hat es aus diesen Venen nach Art der Ringblutungen im Gehirn geblutet. Zahlreiche dieser Venen befinden sich im Zustand einer meist frischen Stagnationsthrombose, zum Teil befinden sich diese Venen in einer

mehr oder weniger fortgeschrittenen Organisation. Es finden sich Bilder im Sinne einer Rekanaliserung. Hier und da zeigen diese Venen varixartige Auftreibungen bzw. Ausweitungen. Die Gefäße sind auffallend dünnwandig, ihre Wand geht direkt in das umgebende Syncytium auf (siehe Foto).

Normal gebaute arterielle Gefäße sind in der Neubildung nicht nachzuweisen. An ihrer Stelle finden sich Gefäße mit dicken Wandungen, die typische Unterteilung in die drei Wandschichten völlig vermissen lassen. Es fehlt eine eigentliche Intima. An Stelle ihrer Endothelzellen finden sich öfter palisadenförmig bzw. radiär gestellte Kerne, an die nach außen sich ein Zellsystem anschließt. Die dieses bildenden Zellen haben Fibroblastencharakter. Form und Gefäße der Zellen, bezw. der Kerne sind auffallend wechselnd. Das Syncytium ist außerordentlich stark oedematös, stellenweise hat man den Eindruck, als wenn in den größeren Vakuolen schaumzellartige Elemente vorhanden sind. Eine scharfe Abgrenzung der Gefäße gegen das umgebende Geschwulstgewebe ist häufig unmöglich, infolge einer in zentrifugaler Richtung zunehmenden Dissociation. Bemerkenswert erscheint, daß die Gefäße kleineren Kalibers sehr eigenartige proliferative Veränderungen der Wandelemente nachweisen lassen, die, konzentrisch angeordnet, das Lumen zunächst einengen und schließlich zum völligen Verschluß führen können (siehe Foto). Den auffälligsten Gefäßbefund stellen jedoch girlandenartige Wucherungen dar, die bei Übersichtsvergrößerung weintraubenartig angeordnet sind, derart, daß die gewucherten Kapillaren an der Peripherie derartiger Bildungen eine besondere Wucherungstendenz zeigen, nach Art kapillärer Haemangioendotheliome. Es entstehen so eigenartige an Glomeruli der Niere erinnernde Gefäßproliferationen, die eine gewisse Ähnlichkeit mit den reaktiven Gefäßveränderungen zeigen, wie sie z. B. bei den Glioblastomen des Gehirns beobachtet werden (siehe Foto).

Die Fettfärbungen mit Sudan ergeben übereinstimmend, daß sich frei am Rande der erwähnten Nekrosen in den Maschen des intakten Retikulums reichlich Fett in Tröpfchenform findet, z. T. ist es aber auch zellulär gespeichert, und zwar von den Zellen des Reticulums und den größeren rundlichen Speicherzellen (Histiocyten). Die geschilderten großen Zellen, die durch die Bizarrheit ihrer Kerne ausgezeichnet sind, sind frei von Fett. In den Wandungen der pathologisch veränderten Gefäße ist eine Lipoidinfiltration nicht festzustellen.

Besprechung der Befunde.

Wie die Beschreibung der histologischen Bilder der vorliegenden intrathorakalen Geschwulst zeigt, ist diese durch eine Reihe von Besonderheiten ausgezeichnet. Macht es ihre topographische Lage und die in dieser Richtung erfolgte Untersuchung doch recht wahrscheinlich, daß sie vom linken Grenzstrang ausgeht, so würde es sich um einen Tumor aus der Gruppe der Sympathoblastome handeln, der sich bei einem 46jährigen Mann unmerklich entwickelt hat, keine Metastasen bildete und sich auch sonst nicht wie ein maligner Tumor verhalten hat.

Bemerkenswert sind die bei der Sektion des Geschwulstträgers gemachten Feststellungen verschiedener Hemmungsbildungen, bezw. Entwicklungsstörungen, wie z. B. der rechtsseitige Kryptorchismus, die mangelnde peritoneale Fixation des unteren Coecums, die Splen mobilis und der beiderseitige Tiefstand der Nieren mit mangelnder Fixation im Sinne der Ren mobilis, sowie die sehr ausgesprochene foetale Lappung der Nieren und die Hypoplasie des arteriellen Gefäßsystems vor allem der Aorta. Besonders wäre noch zu erwähnen die allgemeine, z. T. bilateral-symmetrische Lipomatose des Unterhautfettgewebes, wobei der zuerst geäußerte Verdacht, daß es sich um eine Neurofibromatose im Sinne der M. Recklinghausen handeln könnte, durch die histologische Untersuchung nicht bestätigt werden konnte.

Auf die Kombination der erwähnten Entwicklungsstörungen mit einem Tumor des N. sympathicus sollte hier besonders hingewiesen werden, ohne daß es z. Z. möglich wäre, aus diesem wohl kaum zufälligen Zusammentreffen irgendwelche Schlüsse ziehen zu können. Die Forderung erscheint jedoch berechtigt, daß spätere Untersucher diesen Fragen bei den Sektionen anderer Fälle, mehr wie bisher ihre erhöhte Aufmerksamkeit schenken sollten. Vielleicht, daß es dann nach Vorliegen eines größeren Materials möglich ist, Folgerungen in bezug auf eine etwa gesetzmäßige Koppelung mit anderen ekto- oder mesodermalen Hamartomen und sonstigen Fehlbildungen und Entwicklungsstörungen zu ziehen.

Wie die histologische Beschreibung des Tumors zeigt, sind die in den Präparaten zu erhebenden Bilder äußerst vielgestaltig, so daß sie sich unter Umständen von Gesichtsfeld zu Gesichtsfeld ändern. Besonders auffällig ist der Wechsel und das Nebeneinander von compact und spongiös gebauten Partien des Tumors, ein

Strukturunterschied, der besonders auf dem Übersichtsbild durch den ganzen Tumor äußerst sinnfällig wird. Es besteht hier ein wesentlicher Gegensatz zu den Feststellungen von Scherer (85), der in drei Fällen von Tumoren des Brustsympathicus — histologisch handelt es sich um Ganglioneurome — erstmalig als konstanten Befund eine centrale „Spongiosa" und eine periphere „Compakta" nachweisen konnte. Die grundsätzlich wichtige Frage, ob das eine Stadium aus dem anderen histologisch abzuleiten ist, in dem Sinne, daß es sich primär um eine compakte Geschwulst handelt, die sekundär eine Auflockerung der Grundstruktur erfahren hat, oder ob das spongiöse Stadium das Primäre ist, ist von Scherer auf Grund seiner Fälle nicht sicher entschieden worden. Nach unserem Material kann eine sekundäre myxomatöse Umwandlung früherer Untersucher des Tumorgewebes ausgeschlossen werden. Es hat sich uns vielmehr der Eindruck aufgedrängt, daß es sich in bezug auf die erwähnten Strukturunterschiede des Tumorgewebes im Sinne einer Spongiosa und einer Compakta nicht um ein Nacheinander, sondern vielmehr um ein Nebeneinander handelt, und zwar derart, daß hierbei ein essentielles Phänomen einer verschiedenen Differenzierungsrichtung bezw. -Höhe vorliegt.

Diese Feststellungen leiten zu der Frage über, wie der beschriebene Tumor zu rubrizieren ist? Es ergeben sich in dieser Richtung zweifellos erhebliche Schwierigkeiten, ähnlich der Art wie sie Scherer (85), und vor ihm anderen bei einigen Fällen ihres Materials begegnet sind. Der Fall läge einfach, wenn die auf Abb. 3 wiedergegebenen, großen z. T. dreieckigen Zellen wirklich Ganglienzellen darstellten, sowie es auch ursprünglich von uns angenommen war. Die eingehende Untersuchung dieser durch die Bizarrheit ihrer durch hyperchromatische Kerne ausgezeichneten Zellen hat jedoch mit großer Wahrscheinlichkeit ergeben, daß es sich nicht um Zellen des Z. N. S. handelt (s. Anmerkung). Stellenweise ist die Ähnlichkeit dieser Gebilde mit Ganglienzellen überraschend groß. Da die erwähnten Zellen schwerste regressive Erscheinungen zeigen, konnten auch die evtl. beweisenden Eigenschaften z. B. die bläschenförmige Beschaffenheit des Kerns, das Kernkörperchen usw. nicht zur Dia-

Anmerkung: Herr Prof. Dr. Spatz und Herr Prof. Hallervorden vom Kaiser-Wilhelm Institut für Hirnforschung Berlin-Buch hatten die Güte die Präparate in dieser Richtung durchzusehen und haben die hier vertretene Ansicht geteilt. Beiden Herren möchte ich an dieser Stelle dafür bestens danken. D. V.

gnose herangezogen werden. Das Fehlen von Axonen und Endofibrillen macht es doch recht wahrscheinlich, daß es sich eben nicht um Ganglienzellen handelt, wenn auch zugegeben werden muß, daß die erwähnten histologischen Kriterien bei geschwulstmäßigem Wachstum etwa durch Entdifferenzierung gar nicht zur Entwicklung gelangt zu sein brauchen. In diesem Zusammenhang sei daran erinnert, wie schwer es ist, bei gewissen pathologischen Prozessen des Zentralnervensystems schwer geschädigte Ganglienzellen, z. B. von gemästeten Gliazellen zu unterscheiden. Abschließend zu diesem Punkte soll noch vermerkt werden, daß diese Zellen nicht wie in den Fällen von Scherer (85) in dem von ihm nachgewiesenen „Keimzentren" gelegen waren — sie fehlen in unserem Falle — sondern wie beschrieben, innerhalb des Reticulums zur Entwicklung kommen und sich gegebenenfalls aus diesen lösen, so daß sie als freie Zellen imponieren. Hinsichtlich der Beurteilung der Histogenese dieser Zellen kann man sich demnach nur mit großer Zurückhaltung äußern und nur sagen, daß sie nicht mesodermalen Ursprungs sind. Der vorliegende Fall wäre demnach kein Ganglioneurom des Brustsympathicus, er wäre vielmehr in eine Gruppe der Neurinome einzureihen.

Gemeinsam mit den Fällen von Scherer (85) zeigt der unsrige die oben geschilderten sehr auffälligen pathologischen Gefäßveränderungen, auf die abschließend noch etwas eingegangen werden soll.

In seiner öfter zitierten Arbeit hat Scherer (85) auf zwei ganz verschiedene Gefäßwandprozesse aufmerksam gemacht, die er in seinen umfangreichen Untersuchungen über den geweblichen Aufbau der Geschwülste des peripheren Nervensystems beobachtet hat.

Bei einem großen Neurinom des hinteren Mediantumors konnte Scherer eine, wie er sagt, „homogenisierende" Erkrankung der Intima ohne irgendwelche Einlagerung von Lipoiden feststellen, die nicht selten zur Obliteration der Gefäßwand führend, alle außerhalb der Membrana elastica interna, vor allem der Muscularis, schwinden läßt. Eine zweite pathologische Gefäßwandveränderung fand sich in diesem Tumor, die ebenfalls zur Obliteration führend, durch eine lamelläre Aufsplitterung aller Schichten, besonders an den kleinen Gefäßen, charakterisiert ist. Im Stadium der Obliteration stellen diese „zwiebelschalenartig geschichtete Körperchen" dar (l. c. S. 503). Im weiteren Verlauf seiner Ausführungen hat Scherer (l. c. S. 545) sich zusammenfassend und eingehender über die pathologischen Ge-

fäßveränderungen in Neurinomen und beim M. Recklinghausen dahingehend geäußert, daß auch die in Neurinomen so häufigen Gefäßveränderungen als etwas Essentielles, den entsprechenden Prozessen der Neurofibromatose grundsätzlich gleichwertiges, anzusehen sind und nicht eine nebensächliche, irgendwie „sekundäre" Erkrankung der Tumorgefäße darstellen. Wie aus den Beschreibungen von Scherer hervorgeht, waren in einem Ganglienzellbildenden Mediastinalneurinom beide in Rede stehende Gefäßwandprozesse nachzuweisen — der zweite allerdings in geringerem Grade als der als erster Beschriebene. — Ein anderer Fall von Mediastinalneurinom zeigte die als zweite erwähnte Veränderung in höchstem Maße, besonders an den kleinen Gefäßen. Es handelt sich hierbei um eine proliferierende Endarteritis, in deren Frühstadien eine netzige Auflockerung der intimalen Lagen zu beobachten ist. Außerhalb der geschichteten Lamellen sind in diesem Stadium noch mehr oder weniger beträchtliche Reste von Muskulatur nachzuweisen. Aus diesen Befunden hat Scherer geschlossen, daß es sich um einen primär intimalen Prozeß handelt, durch den die Media nach außen gedrängt wird und sekundär zugrunde geht. Auch bei diesem Gefäßwandprozeß ist eine Verfettung der einzelnen Wandschichten nicht nachzuweisen.

Wie aus den histologischen Befunden unseres eigenen Falles hervorgeht, fehlt die sogenannte „homogenisierende" Gefäßerkrankung i. S. von Scherer völlig, dagegen ist die von ihm als zweite beschriebene Gefäßwandveränderung in ganz besonders ausgeprägtem Maße nachzuweisen (s. Abb. 4 u. 5). Es handelt sich hierbei um einen pathologischen Prozeß, für den sich m. W. in der ganzen Gefäßpathologie kein Analogen findet, und der aus diesem Grunde nur sehr schwer zu klassifizieren ist. Auf alle Fälle kann eine entzündliche Genese im Sinne der „itis" hierbei mit Sicherheit ausgeschlossen werden: Mit einer Periarteritis nodosa haben die geschilderten Veränderungen nichts zu tun, wie z. B. von Cailliau angenommen ist.

Geht man von der begründeten Annahme aus, daß zwischen dem Neurinom und dem M. Recklinghausen bestimmte enge verwandtschaftliche Beziehungen bestehen, und berücksichtigt man die Tatsache, daß sich bei beiden die gleichen charakteristischen Veränderungen finden, — beim M. Recklinghausen bekanntermaßen auch an den cerebralen Gefäßen — so entsteht, wie Scherer schon betont hat, die Frage, ob es sich hierbei um eine coordinierte Störung handelt, oder ob nicht ein nerval bedingtes Abhängigkeitsverhältnis

vorliegt. Beide Möglichkeiten sind gegeben, eine exakte Beantwortung der gestellten Frage erscheint jedoch z. Z. noch nicht möglich.

Läßt sich somit die Tatsache einer Kombination ektodermal-nervöser und bindegewebig-vasculärer Wucherungen bei den Neurinomen und dem M. Recklinghausen feststellen, so ergibt sich die weitere Frage, ob es sich hierbei etwa um irgendwelche gesetzmäßige Beziehungen handeln könnte.

Wie die Gesetze der Entwicklungsmechanik (siehe die grundlegenden experimentellen Untersuchungen von Spemann und seiner Schule) lehren, bestehen zwischen den verschiedenen Keimblättern, bezw. ihren Abkömmlingen ganz bestimmte Beziehungen im Sinne einer gegenseitigen Beeinflussung hinsichtlich der Wachstums- und Entwicklungsvorgänge, die in ihrer Gesamtheit als Induktion bezeichnet werden. Aufgabe der Forschung bei der Einzelfrage ist die, welche von zwei Gewebskomponenten die beeinflussende (inducierende) und welche die beeinflußte (inducierte) ist.

Durch die Untersuchungen von Antoni, Scherer u. a. kann der Nachweis als gesichert gelten, daß sowohl bei den Neurinomen als auch beim M. Recklinghausen, als das Primäre die blastomatöse Wucherung des ektodermalen Stützapparates, d. h. der Schwannschen Zellen anzusehen ist, an die sich dann secundär die mesenchymale Wucherung anschließt. Bekanntlich kann die letztere so hochgradig werden, daß sie in Spätstadien das mikroskopische Bild vollkommen beherrscht, was nicht anders zu deuten ist, als daß die ursprüngliche Geschwulstmatrix vom Mesenchym secundär völlig verdrängt bezw. überwuchert wird. In die Terminologie der modernen Entwicklungsmechanik übertragen, würde diese Tatsache besagen, daß die neuroektodermale Geschwulstkomponente eines Neurinoms auf das Mesenchym eine inducierende Wirkung ausübt. Daß das Neuroektoderm unter den Bedingungen der normalen Ontogenese tatsächlich eine inducierende Matrix darstellt, ist durch das grundlegende Experiment des Spemann-Schülers H. Wachs der Linsenbildung durch den Augenbecher eindeutig bewiesen.

Unterzieht man die in dem vorliegenden Falle gewonnenen mikroskopischen Zustandsbilder der verschiedenen pathologisch veränderten Gefäße des Tumors unter Zugrundelegung der eben skizzierten Anschauungen einer zusammenfassenden Kritik, so ergibt sich folgendes: Auffällig und wahrscheinlich von grundsätzlicher Bedeutung, erscheint die Tatsache, daß bei der Kombination ektodermal-nervöser und mesenchymal-vasculärer Wucherungen die letzteren

nicht nur einen ganz bestimmten und histo-pathologisch eindeutig charakterisierten Grundtypus aufweisen. Schon Scherer hat auf zwei differente pathologische Gefäßwandprozeße an Hand seines Materials aufmerksam gemacht. Weiter erscheint die Feststellung von Wichtigkeit, daß im Einzelfall der Grad der pathologischen Gefäßwandveränderungen in den verschiedenen Teilen des Blastoms wechselnd zu sein scheint, und daß die beiden erwähnten Prozesse an den Gefäßen in einem Tumor auch nebeneinander vorkommen können. Wenn dem so ist, so würde diese Feststellung bedeuten, daß die von dem Neuroektoderm ausgehende inducierende Wirkung auf das Mesenchym in zwei, und zwar differente Richtungen erfolgt. Grundsätzlich wichtig erscheinen uns die histologischen Untersuchungsergebnisse des mitgeteilten Falles insofern, als sie eindeutig zeigen, daß es außer den beiden von Scherer nachgewiesenen Gefäßwandveränderungen in Neurinomen und beim M. Recklinghausen noch einen dritten Typus gibt, ähnlich dem, wie er in Form girlanden-, bzw. glomerulussartigen Gefäßwucherungen vorkommt. Wie es scheint, sind derartige Bildungen in Neurinomen bzw. beim M. Recklinghausen noch nicht beobachtet worden. Dieser Hinweis erscheint um so bemerkenswerter, als er erstens zeigt, daß es nicht das Glioblastom allein ist, das den geschilderten pathologischen Gefäßtypus entstehen läßt, und daß zweitens diese pathologischen Gefäßproliferationen in einem Neurinom eine dritte inducierende Richtung der neuroektodermalen Geschwulstmatrix auf das Mesenchym erweisen. Weitere Untersuchungen an Neurinomen in dieser Richtung werden zu prüfen haben, ob mit den drei geschilderten Typen von mesenchymal-vasculären Störungen in Neurinomen und verwandten ektodermalnervösen Störungen die Zahl der vorkommenden Möglichkeiten erschöpft ist oder nicht.

Zusammenfassung.

In der vorliegenden Arbeit wird ein Fall eines linksseitigen intrathorakalen Neurinoms des Brustsympathikus beschrieben, nach dem auf das bereits mitgeteilte diesbezügliche Schrifttum eingehend in der Einleitung eingegangen worden ist. In der Auswertung der histologischen Untersuchungsergebnisse wird besonderes Gewicht auf die Analyse der bindegewebig-vasculären Störungen gelegt, die mit ektodermal-nervösen Störungen in Neurinomen und beim M. Recklinghausen combiniert erscheinen. Den beiden bisher bekannten pathologischen Gefäßprozessen in Neurinomen wird an Hand des Falles ein dritter hinzugefügt.

Am Schluß der Arbeit ist es mir eine angenehme Pflicht Herrn Prof. Dr. Anders für die Überlassung der Arbeit und die weitgehende Unterstützung bei der Ausarbeitung zu danken, sowie Herrn Oberfeldarzt Prof. Dr. Schürmann für die Übernahme des Hauptreferats.

Zusammenstellung der in der Literatur beschriebenen Fälle von Sympathicus-Geschwülsten.

Autor	Jahr	Alter	Geschl.	Lokalisation	Ausgangspunkt	Metastasen
Glinski	1906	10	m.	l. Halsseite	—	l Halssymp.
Woods	1906	32	m.	r. Parotisg.	—	Halssymp.
Martius	1913	2½	m.	l. Halsseite	—	Halssymp.
Freund	1913	5¾	m.	r. Halsseite	—	Halssymp.
Geymüller	1919	5	m.	l. Halsseite	—	symp. Halsgangl.
Sommerfelt	1919	36	w.	l. Halsseite	—	Halssymp.
v. Fischer	1922	Totgeb.	w.	l. Halsseite	—	symp. Halsgangl.
Homma	1924	50	w.	l. Halsseite	—	Halssymp.
Capaldi	1927	40	w.	l. u. r. Halsseite	l. Nebennieren.	Hals- und oberer Brust-symp.
Bischoff	1931	4	m.	r. Halsseite	Einwachsen in den Rückenmarkskanal	Halssymp.
Loretz	1870	35	w	l. intrathorakal	Einwachsen in den Rückenmarkskanal	l. Grenzstrg.
				Intrathorakal:		
Friederich	1912	73	w.	r. Brustwirbelsäule	—	l. Grenzstrg.
Sauerbruch	1927	82	w.	l. intrathorakal	—	l. Grenzstrg.
Cushing	1927	2	w.	Praevertebral	Einwachsen in den Rückenmarkskanal	l. Grenzstrg.
Oster	1928	5	w.	r. intrathorakal	—	l. Grenzstrg.
Schultze	1929	2	w.	l. intrathorakal	—	—
Alker	1933	4	w.	l. intrathorakal	—	—

m. = männlich, w = weiblich.

Autor	Jahr	Alter	Geschl.	Lokalisation	Ausgangspunkt	Metastasen
				Bauch:		
Rosenbach	1882	9	w.	l. retroperitoneal	—	Gangl. solare
Busse	1897	4	m.	l. retroperitoneal	—	Symp.
Chiari	1898	22	w.	Vorderfläch. d. Kreuzbeins	—	Symp.
Beneke	1901	10	w.	l. retroperitoneal	reg. Lymphdrüsen	Gangl. semilun.
Glockner	1901	38	w.	l. retroperitoneal	—	Symp.
Ohse	1906	5	m.	l. Nierengegend	—	Symp.
						Symp.
Braun	1908	6½	w.	l. Nierengegend	—	Sympaticusbildungszellen
Alezays u. Imbert	1907	6	m.	zw. Rectum u. Steißb.	—	d. Gangl. coccygeum.
Müller	1908	18	w.	l. Nierengegend	—	Gangl. coeliac.
Oelsner	1908	20	w	l. Nierenkapsel	—	Symp.
Jacobsthal	1909	8	w.	Gangl. coeliac.	Leber	Symp.
Schilder	1909	7 Tage	w.	r. Grenzstrang i. Nierenhöhe	—	Symp.
						Symp.
Schorr	1910	18 Tage	w.	Becken	—	Symp.
Landau	1912	8 Mon.	w.	vor d. Lendenwirbelsäule	Leber	
Macnaughton	1912	18	w.	Mesenterium	—	Symp.
Sato	1912	31	w.	l. 1—3. Lw.	—	Symp.
Peters	1913	3	m	re. lat. v. d. L. W. S.	—	Symp.
Rapp	1913	4	m.	retroperitoneal vor der Wirbelsäule	—	Symp.
					—	Symp.
Krecke	1915	35	m.	l. zw. Magen u. Colon transv.	—	Symp.
Robertson	1915	16	w.	v. d. Kreuzbein	—	Symp.
Oberndorfer	1921	28	m.	Appendix	—	—
Berner	1922	4½	w.	l. retroperitoneal	reg. Lymphdrüsen	Symp.
Adler	1923			Gangl. coeliac.	—	Symp.

Autor	Jahr	Alter	Geschl.	Lokalisation	Ausgangspunkt	Metastasen
Strada	1927	23	w.	v. d. Kreuzbein	—	Symp.
Friederich	1932	25	w.	retroperitoneal	-	Symp.
Wendel	1936	6	w.	l. Oberbauch	-	Symp.
Erös	1936	2	w.	l. retroperitoneal	- -	Symp.
Fossel	1937	32	m.	l. retroperitoneal	Lymphdrüsen, Leber, Wirbels.	Symp.
				Nebennieren:		
Fossel	1937	5 Mon.	w.	l. retroperitoneal	-	Symp.
Marchand	1880	9	w.	re. Nn. (Nebenniere)	-	Nn.-Mark
Marchand	1881	37	m.	r. u. l. Nn.		
Weichselbaum	1881	76	m.	li. Nn.	—	Nn.-Mark
Dalton	1885	6 Wo.	m.	li. Nn.	Leber	Symp.
Brüchanow	1899	65	w.	li. Nn.	-	Nn.-Rinde (Knötchen auf)
Schmidt	1899	37	m.	li. Nn.	-	Plexus prarenalis
Fabus	1907	4	w.	li. Nn.	- -	Nn.-Mark
Amberg	1904	2 Mo.	w.	li. Nn.	Leber, Niere.	Symp.
Ribbert	1904	—	—	Nn.	- -	Nn.-Mark
Wiesel	1905	4 Wo.		Nn.	Leber	Symp.
Richards	1905	2 Wo.	m.	li. Nn.	Leber, Lymphdrüsen	Nn.-Mark
Bruck	1905	14 Mo.	w.	re. Nn.	—	Nn.-Mark
Oberndorfer	1907	12	w.	li. Nn.	—	Nn.-Mark
Tileston	1908	16 Mo.	m.	re. Nn.	—	Symp.
Wright	1910	Neugeb.	m.	re. u. li. Nn.	Schädel, Leber	Symp.
Brossotz	1911	11	w.	re. Nn.	Leber, Lungen, Lymphdrüsen	Symp.
Goldzieher	1911	—	—	—	- -	Nn.-Mark

Autor	Jahr	Alter	Geschl.	Lokalisation	Ausgangspunkt	Metastasen
Hook	1911	14	m.	li. Nn.	—	Symp.
Landau	1912	2½	w.	re. Nn.	peraevertebrale Lymphdrüsen, Schädel, Leber	Nn.-Mark
Landau	1912	36 St.	w.	re. Nn.		Nn.-Mark
Geller	1913	16	w.	li. u. re. Nn.		Symp.
Herxheimer	1913	1½	m.	re. Nn.	Leber	Symp.
Kohler	1914	2 Mo.	m.	re. Nn.	Leber	Nn.
Wahl	1914	2½	m.	li. Nn.	Leber, reg. Lymphdr.	Symp.
Jaffé	1919	31	m.	li. Nn.	—	Nn.-Mark
Waßmund	1919	26	m.	re. Nn.	—	Symp.
Barnewitz	1922	37	w.	re. Nn.	Lunge, Ovarien	Nn.
Lauche	1922	3½ Mo.	w.	re. u. li. Nn.	Leber	Symp.
Matzdorf	1927	6 Wo.	m.	li. Nn.	Leber	Nn.-Mark
Blumensaat	1928	47	m.	li. Nn.	reg. Lymphdrüsen, Leber	Symp.
Bülbring	1928	4	m.	re. Nn.	Milz	Nn.
Neri	1934	5 Mo.	m.	li. Nn.	—	Nn.-Mark
Evangelisti	1935	69	m.	li. u. re. Nn.	—	Symp.
Spreng	1936	18 Tg.	m.	li. Nn.		Symp.
Daane	1937	62	m.	re. u. li. Nn.	Herz und Lungen	Symp.
Fossel	1937	18 Mo.	m.	li. Nn.		Symp.
Fossel	1937	4	m.	re. Nn.		
				Unterhautzellgewebe:		
Knauß	1898	8	w.	Haut		Symp. der Gefäße
Krauß	1902	—	—	Augenlid		Symp. der Gefäße
Kreach u. Beneke	1902	5	w.	Haut		Symp. der Gefäße
Hosoi	1930		m.	Haut (O.-Schenkel)		Symp. der Gefäße

Literaturverzeichnis.

1. Adleer: Kli. Wo. 1923.
2. Alker: Röntgenpraxis 1933.
3. Amberg: Arch. periotry Bd. 21, 1904.
4. Anitschkow: Virch. Arch. 15, 1913.
5. Balfour: C. K. Hoffmann zit. bei Poll.
6. Barnewitz: Frkfrt. Z. Pat. 26, 1922
7. Benecke: Ziegler Bd. 30, 1901.
8. Berner: Ziegler Bd. 70, 1922.
9. Bischoff: De nurromate et gangliis accessoriis veris. Diss. Frankfurt 1843.
10. Blumensaat: Virch. Arch. 1928, 269.
11. Borst: Lehre von der Geschwulst 1902.
12. Borst: Allgem. Path. d. malignen Geschwülste 1924, Pathologische Histologie 1924.
13. Braun: Arch. f. klin. Chir. 86, 1908.
14. Brossock: Beitr. klin. Chir. 74, 1911.
15. Bruck: Jahrb f. Kinderheilk. 1905.
16. Brüchanow: Zeitschr. f. Heilkunde 20, 1899.
17. Bülbring: Virch. Arch. f. path. Anatomie, Bd. 268.
18. Bufe: Dtsch. Z. f. Chir. 250, 1938.
19. Busse: Virch. Arch. 151, 1897.
20. Capaldi: Frkf. Ztschr. f. Path. 1927, Bd. 122.
21. Chiari: Verh. D. path. Ges. 1898.
22. Conheim: Vorlesungen über allgemeine Path. Bd. 1, 1877.
23. Cripps und Williamson: (Hook) Brit. med. Journ. 1899.
24. Cushing, Wohlbach, Harvey, Burt: Zentr. Blatt f. Path. 1928, Bd. 41.
25. Daane, Cohen: Americ. J. Canc. 26, 1937.
26. Dietrich und Siegmund: Henke/Lubarsch Bd. VIII, S. 1039.
27. Dunn: Neuroblastoma and ganglioneuroma of the subrenal body. Journ. Pat. and Bact., Bd. 19, 1914/15.
28. Erös: Krebsausschuß d. königl. Ges. d. Aerzte. 14 V 1936.
29. Evangelisti: Riv. Pat. nerv. 36 581, 1935.
30. Fabris zit. bei Herxheimer: Arch. pour la science màd. Turin 1903.
31. Falk: Ziegler 40, 1907.
32. von Fischer: Frkf. Ztschr. Path. 28, 1922.
33. Freifeld: Ziegler 60, 1915.
34. Freund: Frkf. Ztschr. Path. 14, 1913.3
35. Friedrich: Frkf. Ztschr. Path. 10, 1912.
36. Friedrich: Zbl. f. Path. Bd. 55, 1932.
37. Gellner: Frkf. Z. Path. 14, 1913.

38. Geymüller: Bruns Beiträge 115, 1922.
39. Glinski: D. med. Wschr. 50, 1906.
40. Glockner: Arch. f. Gyn. 63, 1901.
41. Goldzieher: Die Nebennieren, Wiesbaden, Bergmann 1911.
42. Graupner: Ziegler 24, 1898.
43. His: Anatomie menschlicher Embryonen, Leipzig 1880.
44. Herxheimer: Ziegler 57, 1913.
45. Homma: Ziegler 72, 1924.
46. Hook: Frkf. Z. Path. 7, 1911.
47. Hortega, Rio del: Anatomia Mikroskopica des los tumores del sistema nervioso central y pereferico, Madrid 1909.
48. Imberg, Alezais zit bei Marschall: Klin. Beitrag zur Frage der Symp. Geschwülste, München 38.
49. Jaffé: Ziegler 65, 1919.
50. Jacobsthal: Verh. D. path. Ges. 1909 Leipzig.
51. Knauß: Virch. Arch. 153, 1898.
52. Kohler: Diss. Heidelberg 1914.
53. Kohn: Arch. mikr. Anat. 70, 1907.
54. Krecke: Beitr. klin. Chir. 95, 1915.
55. Kredel und Beneke: D. Z. f. Chir. 67, 1902.
56. Kuntz, Müller Zit. bei Stöhr.
57. Küster: Virch. Arch. Bd. 180, 1905.
58. Landau: Frankf. Z. Path. 11, 1912.
59. Lapointe und Lecène: Arch. de med. expérim. 6, 69.
60. Lauche: D. med. W. 39, 1922.
61. Loretz: Virch. Arch. 49, 1870.
62. Machauphton zit. bei Herxheimer: The Lancet 1912 I.
63. Marchand: Virch. Arch. 8, 1881.
64. Martius: Frkf. Z. Path. 12, 1913.
65. Matzdorf: Virch. Arch. Bd. 266.
66. Müller: Virch. Arch. 191, 1908.
67. Nakatani: Trans. jap. path. Soc. 19344.
68. Neri: Arch. ital. Anat. e Istol. pat 5 929, 1934.
69. Oberndorfer: Ziegler 41, 1907.
70. Oelsner: M. med. W. 1908.
71. Ohse: Beitr. klin. Chir. 50, 1906.
72. Oster: Beitr. z. Klinik u. Path. d. Sympathicoblastome. Diss. Hamburg 1932.
73. Ormòs Magyar: Orvosi arch. 25, 1924.
74. Peters: Frkf. Z. Path. 13, 1913.
75. Pick und Bieschwosky: Z. ges. Neur. u. Psych. 6, 1911.
76. Poll: Hartwig aHndbuch der Entwicklungsgeschichte.
77. Quirin: Zentr. Bl. f. Path. 22. Bd. 32, 1921.
78. Rapp: Beitr. klin. Chir. 87, 1913.
79. Ribbert: Geschwulstlehre, Leipzig Vogel.
80. von Rindfleisch bei Borst.
81. Robertson: Virch. Arch. 220, 1915.

82. Rosenbach: Verh. D. Chir. Ges. 1882 S. 134.
83. Rupilis: M. med. W. 1934, S. 1370.
84. Sato: Archiv. klin. Chir. 97, 1912.
85. Sauerbruch: Chir. d. Brustorgane, 1929.
86. Scherer: Virch. Arch. Bd. 292, 1934.
87. Schilder: Frkf. Z. Path. 3, 1909.
88. Schmidt: Virch. Arch. 155, 1899.
89. Schultze: Klin. Wo. 1518, 1929.
90. Schukowsky: Jahrbuch f. Kinderheilkunde 69, 1909.
91. Sommerfeld: Zbl. f. Path. 30, 1919.
92. Spreng: Schweiz. med. W. 47, 1936.
93. Strasser: Zit. bei Wegelin.
94. Stöhr: Mikr. Anat. d. vegetativ. Nervensystems, Springer 1928.
95. Stout: Journ. of. amerc. Med. Ass. 82, 1924.
96. Strada: Prensa med. argentina 13, 1927.
97. Tileston und Wohlbach: Amer. Journ. of Med. Science 1908, 135.
98. Tschistowitsch: Bei Herxheimer, Wratsch
99. van Veen: Jahrb. f. Kinderheilkunde Bd. 122, 1928.
100. Wahl: Journ. of med. Research 30, 1914.
101. Waßmund: Virch. Arch. 226, 1919.
102. Wegelin: Ziegler 46, 1909.
103. Weichselbaum: Virch. Arch. 85, 1881.
104. Wendel: Z. f. Chir. 1, 8, 1936.
105. Wiesel: Virch. Arch. 180, 1905.
106. Woods: D. med. W. 50, 1906.
107. Wright: Journ. exy. Med. Bd. 12, 1910

Lebenslauf.

Am 11. Februar 1915 wurde ich, Karl-Egon Fürstenberg, als Sohn des Torpeder-Leutnants Rudolf Fürstenberg und seiner Ehefrau Gertrud geb. Peterhansel in Danzig geboren, verblieb ich dort bis zum Jahre 1919. Nach einem vorübergehenden Aufenthalt in Pillau kam ich infolge Berufswechsels meines Vaters nach Berlin. Hier besuchte ich nach 3 Jahren Vorschulzeit (1921—1923) das Falk-Realgymnasium und legte dort nach 9 Jahren,1933, die Reifeprüfung ab. Von 1933 an der Universität Berlin immatrikuliert, legte ich dort 1934 das Vorphysikum, 1935 das Physikum, November 1938 das Staatsexamen ab. Inzwischen wurde ich 1935 in die Luftwaffe als San. Offz.-Anwärter übernommen. Nach Ablegung des Staatsexamens war ich zur weiteren medizinischen Ausbildung als Unterarzt an das Robert Koch-Krankenhaus (Prof. Dr. Dennig) und an die Dr. Weicker schen Heilstätten (Chefarzt Dr. Steinmeyer) kommandiert. Ab 1. September 1939, dem Tage meiner Approbation, bin ich zur Fachausbildung an das Waldhaus-Charlottenburg (Leiter: Prof. Dr. Ulrici) kommandiert und dort jetzt als Oberarzt der Luftwaffe tätig.